

Το λειτουργικό ορθοδοντικό- ορθοπαιδικό μηχανήμα VDP (Vorschubdoppelplatte, Bite jumping appliance, Sander II). Ανασκόπηση της βιβλιογραφίας και παρουσίαση μίας χαρακτηριστικής κλινικής περιπτώσεως

Franz Günter Sander,¹ Φίλιππος Ν. Συνοδινός,² Εμμανουήλ Ιγγλέζος,³ Martin Sander,³
Αικατερίνη Ιγγλέζου,⁴ Christian Sander³

¹Καθηγητής και Διευθυντής, Εργαστήριο Ορθοδοντικής, Οδοντιατρική Σχολή, Πανεπιστήμιο Ulm, Γερμανία.

²Ορθοδοντικός, Αθήνα.

³Ορθοδοντικός, Επιστημονικός Συνεργάτης, Εργαστήριο Ορθοδοντικής, Οδοντιατρική Σχολή, Πανεπιστήμιο Ulm, Γερμανία.

⁴Οδοντοτεχνίτρια, Αθήνα.

The functional orthodontic-orthopedic VDP appliance (Vorschubdoppelplatte, Bite jumping appliance, Sander II). Literature review and typical clinical case presentation

Franz Günter Sander,¹ Filippus N. Synodinos,² Emmanouil Iglezos,³ Martin Sander,³
Ekaterini Iglezou,⁴ Christian Sander³

¹Professor and Chairman, Department of Orthodontics, School of Dentistry, University of Ulm, Germany.

²Orthodontist, Athens.

³Orthodontist, Research Associate, Department of Orthodontics, School of Dentistry, University of Ulm, Germany.

⁴Dental Technician, Athens.

ΔΟΜΗΜΕΝΗ ΠΕΡΙΛΗΨΗ

Στην εργασία αυτή περιγράφονται, με βάση τη σύγχρονη βιβλιογραφία, οι ενδείξεις εφαρμογής και οι μηχανισμοί δράσης της λειτουργικής ορθοδοντικής-ορθοπαιδικής συσκευής VDP (Vorschubdoppelplatte, Bite jumping appliance, Sander II). Ιδιαίτερη έμφαση δίνεται στη σύγκριση των αποτελεσμάτων της εφαρμογής της σε σχέση με άλλα λειτουργικά ορθοδοντικά μηχανήματα. Ακόμη, παρουσιάζεται μία χαρακτηριστική κλινική περίπτωση κατά την ορθοδοντική αντιμετώπιση της οποίας εφαρμόστηκε η συσκευή VDP. Οι επιδράσεις της εφαρμογής της συσκευής VDP στο οδοντοσκελετικό σύστημα είναι κυρίως σκελετικής φύσεως και αφορούν τόσο στην επίταση της αύξησης της κάτω γνάθου όσο και στην αναστολή της αύξησης της άνω γνάθου προς τα εμπρός. Η εφαρμογή της συσκευής VDP γενικά, πλεονεκτεί έναντι του συνόλου των άλλων λειτουργικών ορθοδοντικών-ορθοπαιδικών μηχανημάτων που έχουν περιγραφεί στη βιβλιογραφία, καθώς συνδυάζει την δράση της στο προσθιοπίσθιο επίπεδο του κρανιοπροσωπικού

STRUCTURED ABSTRACT

This paper describes the indications and action mechanisms of the functional orthodontic-orthopedic VDP appliance (Vorschubdoppelplatte, Bite jumping appliance, Sander II) on the basis of modern literature. Special emphasis is placed on comparing the VDP appliance results to those of other functional orthodontic appliances. Furthermore, a typical clinical case where the VDP appliance was used is presented. The effects of this appliance on the dentoskeletal system are mainly of skeletal nature and concern both enhancement of mandibular growth and inhibition of forward maxillary growth. Application of the VDP appliance is overall superior to all other functional orthodontic-orthopedic appliances described in the literature, as it has a combined action on both sagittal and transverse dimensions of the craniofacial complex, while it also controls the vertical facial dimension. Furthermore, depending on individual clinical characteristics, the main functional orthodontic-orthopedic action of the appliance may be combined

συμπλέγματος με την αντιμετώπιση των ορθοδοντικών προβλημάτων στο εγκάρσιο επίπεδο και τον ταυτόχρονο έλεγχο της κάθετης διάστασης του προσώπου. Ακόμη, ανάλογα με τα κλινικά χαρακτηριστικά κάθε περίπτωσης, η κύρια λειτουργική ορθοδοντική-ορθοπαιδική δράση της συσκευής μπορεί να συνδυάζεται με την ταυτόχρονη θεραπευτική αντιμετώπιση επί μέρους ορθοδοντικών προβλημάτων ομάδας δοντιών με την ενσωμάτωση μίας σειράς εξαρτημάτων στα δύο μηχανήματα που την απαρτίζουν. Η συσκευή VDP διατηρεί τη δράση της στη διάρκεια του ύπνου καθώς οι οδηγοί βραχίονες δεν επιτρέπουν την αποσυναρμογή των δύο μηχανημάτων στη φυσιολογική θέση κατάσπασης της κάτω γνάθου. Η εφαρμογή της συσκευής VDP ενδείκνυται σε πολλές περιπτώσεις σκελετικών ορθοδοντικών ανωμαλιών Τάξης II.

Λέξεις κλειδιά: VDP, bite jumping appliance, λειτουργικά μηχανήματα, ορθοδοντικές ανωμαλίες Τάξης II
Ελλ Ορθοδ Επιθ 2007;10:11-27.
Παρελήφθη: 20.03.2006 – Έγινε δεκτή: 14.11.2006

ΕΙΣΑΓΩΓΗ

Τα λειτουργικά ορθοδοντικά-ορθοπαιδικά μηχανήματα/ συσκευές θεωρούνται, από την πλειοψηφία των κλινικών ορθοδοντικών, ως χρήσιμα εργαλεία που εξυπηρετούν την ευνοϊκή τροποποίηση της διεύθυνσης της αύξησης του κρανιοπροσωπικού συμπλέγματος (ΚΠΣ) σε επιλεγμένες περιπτώσεις ασθενών με υπολειπόμενο αυξητικό δυναμικό (Bjork, 1951; Balters, 1964; Sergl, 1980; Bass, 1982; van Beek, 1982; Rakosi, 1997a; Mauck και συν., 1999). Αν και η πραγματική/ αληθινή ορθοπαιδική δράση τους σε βάθος χρόνου, αποτελεί μέχρι σήμερα αντικείμενο εκτεταμένης επιστημονικής έρευνας και συζήτησης (Bjork, 1951; Harvold και Vargervik, 1971; Pancherz, 1984; Nelson και συν., 1993; Aelbers και Dermaut, 1996; Moore, 1997), έχουν περιγραφεί μία σειρά λειτουργικών μηχανημάτων η εφαρμογή των οποίων θεωρείται ότι συμβάλλει στην αποτελεσματική θεραπευτική αντιμετώπιση πολλών περιπτώσεων με σκελετικής φύσεως ορθοδοντικές ανωμαλίες Τάξης II (Rakosi, 1997a).

Μεταξύ των λειτουργικών ορθοδοντικών-ορθοπαιδικών συσκευών/ μηχανημάτων που έχουν τύχει ευρύτερης κλινικής εφαρμογής περιλαμβάνονται η συσκευή Bionator (Balters, 1964), ο ενεργοποιητής (activator) και οι παραλλαγές του (Rakosi, 1997b), η συσκευή Fränkel (Graber, 1997), η συσκευή Twin Block (Clark, 1991, 1997) και η

with simultaneous treatment of problems in groups of teeth, using various components incorporated in the two appliances that constitute the VDP. The appliance maintains its action during sleep, as its arm-guides do not allow disassembling of the two appliances at the normal mandibular opening position. Application of the VDP appliance is indicated in many cases of skeletal Class II malocclusion.

Key words: VDP, bite jumping appliance, functional appliances, Class II malocclusion.

Hell Orthod Rev 2007;10:11-27.

Received: 20.03.2006 – Accepted: 14.11.2006

INTRODUCTION

Functional orthodontic-orthopedic appliances are considered by the majority of clinical orthodontists to be useful tools for favorable craniofacial growth modification in selected cases of patients with residual growth potential (Bjork, 1951; Balters, 1964, Sergl, 1980; Bass, 1982; van Beek, 1982; Rakosi, 1997a; Mauck et al., 1999). Although their long-term purely orthopedic action is the subject of extensive scientific research and discussion to date (Bjork, 1951; Harvold and Vargervik, 1971; Pancherz, 1984; Nelson et al., 1993; Aelbers and Dermaut, 1996; Moore, 1997), several functional appliances considered to contribute to effective therapeutic management of many skeletal Class II cases have been described (Rakosi, 1997a).

Functional appliances with wider clinical application include the Bionator (Balters, 1964), the activator and its different versions (Rakosi, 1997b), the Fränkel functional regulator (Graber, 1997), the Twin Block (Clark, 1991, 1997) and the Herbst appliance (Pancherz, 1997) as well as its different versions (Jasper et al., 1997). The results of most of these appliances concerning induction / enhancement of mandibular growth or/and restriction / inhibition of maxillary complex growth are attributed to almost exclusively dentoalveolar effects (Tulley, 1972; Robertson, 1983; Chadwick et al., 2001) or the latter combined with relatively limited orthopedic/skeletal changes (Schadlbauer, 1984; Jacobsson and Paulin, 1990; Albers and Dermaut, 1996; Moore, 1997; Ghafari et al., 1998). Furthermore, unfavorable skeletal effects concerning the vertical craniofacial dimension or/and undesirable tooth movements are often observed as a result

συσκευή Herbst (Pancherz, 1997) και οι παραλλαγές της (Jasper και συν., 1997). Τα αποτελέσματα της εφαρμογής των περισσότερων από τις συσκευές/ μηχανήματα αυτά, όσον αφορά στην επιδιωκόμενη επαγωγή/ επίταση της αύξησης της κάτω γνάθου ή/ και στην αναστολή/ αναχαίτηση της αύξησης του άνω γναθιαίου συμπλέγματος αποδίδεται είτε σε σχεδόν αποκλειστικά οδοντοφατνιακές επιδράσεις (Tulley, 1972; Robertson, 1983; Chadwick και συν., 2001) ή σε συνδυασμό τους με σχετικά περιορισμένες ορθοπαιδικές / σκελετικές μεταβολές (Schadlbauer, 1984; Jakobsson και Paulin, 1990; Aelbers και Dermaut, 1996; Moore, 1997; Ghafari και συν., 1998). Επιπλέον, ως αποτέλεσμα της εφαρμογής τους συχνά παρατηρούνται δυσμενείς σκελετικές επιδράσεις που αφορούν στην κάθετη διάσταση του ΚΠΣ ή/ και σε ανεπιθύμητες μετακινήσεις δοντιών. Έτσι, κατά την εφαρμογή των περισσότερων λειτουργικών μηχανημάτων, ο θεράπων κλινικός χρειάζεται να τροποποιεί το σχέδιο θεραπείας ανάλογα, με σκοπό τον έλεγχο της κάθετης διάστασης του προσώπου και των αξονικών κλίσεων των δοντιών, ιδιαίτερα σε περιπτώσεις που χαρακτηρίζονται από (Tulley, 1972; Aelbers και Dermaut, 1996; Rakosi, 1997a; Moore, 1997):

- κατακόρυφη διεύθυνση αύξησης του προσώπου
- υπεραποκλίνοντα τύπο προσώπου
- αυξημένο κάτω πρόσθιο ύψος προσώπου
- πρόσθια ανεωγμένη δήξη
- τάση εμφάνισης πρόσθιας ανεωγμένη δήξη
- έντονο συνωστισμό ή και έντονη χειρική απόκλιση των προσθίων δοντιών της κάτω γνάθου
- έντονο συνωστισμό ή υπερώα απόκλιση των άνω προσθίων δοντιών
- ανάγκη εφαρμογής ορθοδοντικής θεραπείας με εξαγωγές μονίμων δοντιών

Μεταξύ των λειτουργικών ορθοδοντικών-ορθοπαιδικών συσκευών/ μηχανημάτων περιλαμβάνεται και η συσκευή VDP (Vorschubdoppelplatte, ενώ αναφέρεται στην αγγλική βιβλιογραφία και ως BJA, bite jumping appliance) (Sander, 1991). Η συσκευή αυτή αποτελεί μία ιδιαίτερα χρήσιμη και αποτελεσματική (σε σχέση με τις άλλες λειτουργικές συσκευές/ μηχανήματα) εναλλακτική θεραπευτική επιλογή για την αντιμετώπιση των οδοντοσκελετικών ορθοδοντικών ανωμαλιών Τάξης II (Sander, 1985; 1988a; 1988b; 1988c, Sander και Wichelhaus, 1995). Η συσκευή VDP επινοήθηκε από τον Καθηγητή FG. Sander και η κατασκευή της ολοκληρώθηκε με βάση τα δεδομένα από τη σχετική κλινική και εργαστηριακή έρευνα (Sander,

of the use of such appliances. Thus, during the application of most functional appliances, the clinician needs to modify the treatment plan accordingly, so as to control the vertical dimension and axial tooth inclinations, especially in cases characterized (Tulley, 1972; Albers and Dermaut, 1996; Rakosi, 1997a; Moore, 1997) by:

- vertical facial growth pattern
- hyperdivergent facial type
- increased lower anterior facial height
- anterior open bite
- tendency for anterior open bite
- severe crowding or even severe flaring of lower anterior teeth
- severe crowding or palatal tipping of maxillary anterior teeth
- orthodontic treatment comprising extractions of permanent teeth.

The VDP appliance (Vorschubdoppelplatte; also referred to as the BJA appliance, Bite Jumping Appliance, in English orthodontic literature) is a functional orthodontic-orthopedic appliance (Sander, 1991). This appliance is a useful and effective (compared to other functional appliances) therapeutic alternative for the treatment of dentoskeletal Class II malocclusion (Sander, 1985; 1988a; 1988b; 1988c; Sander and Wichelhaus, 1995). The VDP was invented by Professor F. G. Sander and its construction was completed on the basis of data from relevant clinical and laboratory research (Sander, 1989a; 1989b; Sander and Lassak, 1990; Sander and Wichelhaus, 1994, 1995) performed at the Orthodontic Clinic of the School of Dentistry of the University of Ulm, Germany.

This paper describes the principles of the VDP action mechanism and discusses its dentoskeletal effects as compared to other functional orthodontic appliances. A typical clinical case where the VDP appliance was used is also presented.

DESCRIPTION OF THE VDP APPLIANCE AND PRINCIPLES OF ITS ACTION MECHANISM

The simple classical form of the VDP appliance includes two removable orthodontic components, a maxillary and a mandibular one, each one incorporating a special-type of jackscrew (Sander, 1988b) (Fig.1).

The functional action of the appliance is effected

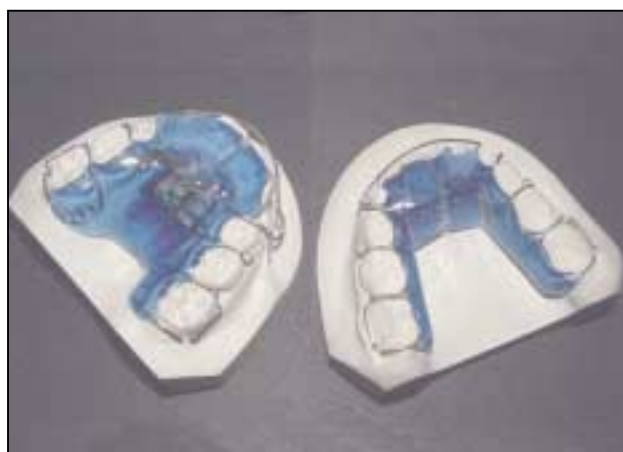1989a, 1989b; Sander και Lassak, 1990; Sander και Wichelhaus, 1994, 1995), που πραγματοποιήθηκε στην Κλινική της Ορθοδοντικής της Οδοντιατρικής Σχολής του Πανεπιστημίου του Ulm, Γερμανία.

Στην εργασία αυτή περιγράφονται οι βασικές αρχές του μηχανισμού δράσης της συσκευής VDP και συζητούνται οι οδοντοσκελετικές επιδράσεις από την εφαρμογή της συσκευής VDP σε σύγκριση με άλλα ορθοδοντικά λειτουργικά μηχανήματα. Ακόμη, θα παρουσιασθεί μία χαρακτηριστική κλινική περίπτωση, κατά τη θεραπευτική αντιμετώπιση της οποίας χρησιμοποιήθηκε η συσκευή αυτή.

ΠΕΡΙΓΡΑΦΗ ΤΗΣ ΣΥΣΚΕΥΗΣ VDP ΚΑΙ ΒΑΣΙΚΕΣ ΑΡΧΕΣ ΤΟΥ ΜΗΧΑΝΙΣΜΟΥ ΔΡΑΣΗΣ ΤΗΣ

Στην απλή τυπική / κλασική της μορφή η συσκευή VDP περιλαμβάνει δύο κινητά ορθοδοντικά μηχανήματα ένα για την άνω και ένα για την κάτω γνάθο, κάθε ένα εκ των οποίων διαθέτει ενσωματωμένη εξηλίκτρα ειδικού τύπου (Sander, 1988b) (Εικ. 1).

Η λειτουργική δράση της συσκευής επιτυγχάνεται μέσω της συναρμογής των δύο μηχανημάτων στην προγραμματισμένη (με βάση τον θεραπευτικό σχεδιασμό) θέση προολίσθησης και κατάσπασης της κάτω γνάθου με την βοήθεια των δύο βραχιόνων που συνδέονται με την εξηλίκτρα του μηχανήματος της άνω γνάθου και γλιστρούν σε αντί-

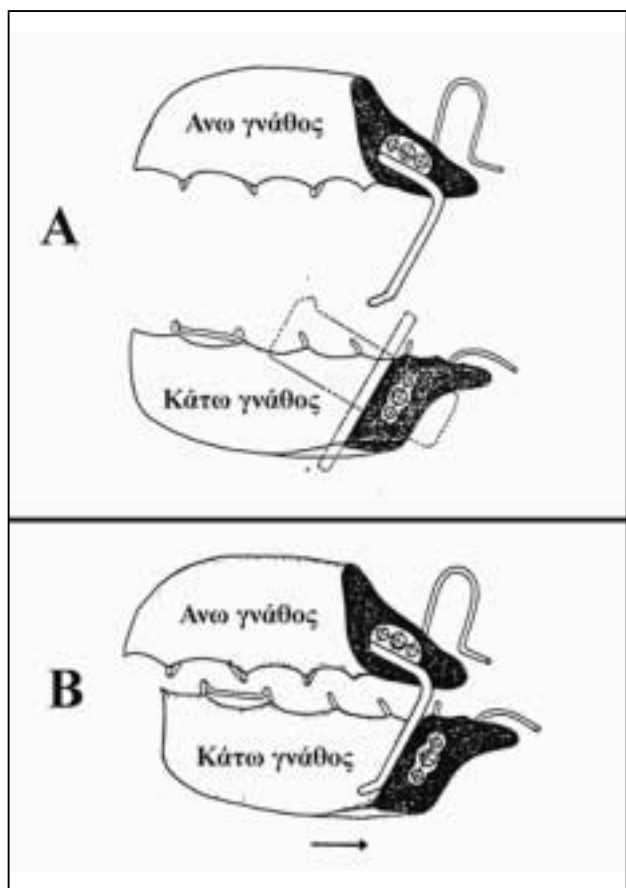


Εικόνα 1. Απεικονίζονται τα δύο κινητά ορθοδοντικά μηχανήματα που απαρτίζουν την συσκευή VDP, κάθε ένα εκ των οποίων διαθέτει ενσωματωμένη εξηλίκτρα ειδικού τύπου.

Figure 1. The two removable appliances constituting the VDP are shown; each appliance has a special-type jackscrew.

through the way that its two removable parts are assembled at the desirable mandibular position of protrusion and opening, according to the treatment design; this is aided by the two arm-guides that are connected to the maxillary appliance jackscrew and slide against an inclined plane in the middle of the anterior lingual surface of the mandibular appliance (Figures 2 and 3).

The construction bite determines the articulating position of the two VDP components; the mandible is brought by the clinician to a position of 5-7 mm of protrusion (in an edge-to-edge incisor relationship) and 2-3 mm of opening at the anterior dental arch region (Fig. 4). The maximum permissible mandibular protrusion is con-



Εικόνα 2. Απεικονίζεται σχεδιαγραμματικά ο τρόπος συναρμογής των δύο μηχανημάτων της συσκευής VDP, καθώς οι οδηγοί βραχιόνες του μηχανήματος της άνω γνάθου γλιστρούν σε αντίστοιχη επικλινή επιφάνεια που είναι διαμορφωμένη στη γλωσσική επιφάνεια του μηχανήματος της κάτω γνάθου [Από: Sander (2005), κατόνιν αδείας].

Figure 2. Fitting of the VDP appliance is schematically presented; the arm-guides of the maxillary appliance slide against the inclined plane on the lingual surface of the mandibular appliance [From: Sander (2005), after permission].



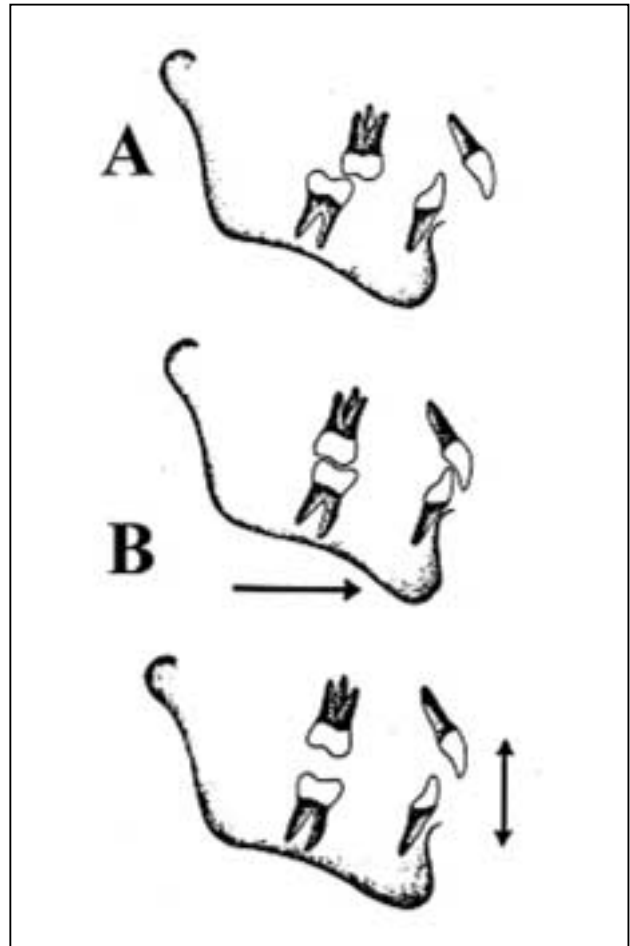
Εικόνα 3. Απεικονίζεται η συναρμογή των οδηγών βραχιόνων του μηχανήματος της άνω γνάθου στην επικλινή επιφάνεια του μηχανήματος της κάτω γνάθου της συσκευής VDP, στην προγραμματισμένη θέση προώθησης και κατάσπασης της κάτω γνάθου, όπως αναπαράγεται στον αρθρωτήρα.

Figure 3. Fitting of the arm-guides of the maxillary appliance against the inclined plane on the lingual surface of the mandibular appliance at the desirable mandibular position (protrusion and opening) reproduced on the articulator.

στοιχη επικλινή επιφάνεια που είναι διαμορφωμένη στο μέσον της γλωσσικής επιφάνειας της πρόσθιας περιοχής του μηχανήματος της κάτω γνάθου (Εικόνες 2 και 3).

Ο προσδιορισμός της θέσης συναρμογής των δύο μηχανημάτων της συσκευής VDP πραγματοποιείται με την αντίστοιχη καταγραφή των μαστικών επαφών των οδοντικών τόξων σε κερύ δήξεως (construction bite), με τέτοιο τρόπο ώστε η κάτω γνάθος να φέρεται από τον κλινικό σε θέση προοήθησης της κάτω γνάθου 5-7 χιλιοστών (όσο χρειάζεται ώστε να επιτευχθεί σχέση κοπτική προς κοπτική των τομέων) και κατάσπασης 2-3 χιλιοστών στην πρόσθια περιοχή των οδοντικών τόξων (Εικ. 4). Μέγιστο επιτρεπτό όριο προώθησης της κάτω γνάθου μέσω της εφαρμογής της συσκευής, θεωρείται ότι αποτελούν τα 7 mm προκειμένου να αποφευχθεί το ενδεχόμενο να εμφανισθούν οποιαδήποτε προβλήματα δυσλειτουργίας του στοματογναθικού συστήματος (Sander, 2005).

Η επικλινή επιφάνεια του μηχανήματος της κάτω γνάθου σχεδιάζεται και κατασκευάζεται σε γωνία 55,ο 60ο ή 65ο ως προς το μαστικό επίπεδο των δοντιών της κάτω γνάθου, για ασθενείς με οριζόντια, μέση/ ουδέτερη ή κατακόρυφη διεύθυνση/ τύπο αύξησης του προσώπου αντίστοιχα (Εικ. 5). Η ρύθμιση αυτή έχει ως στόχο τον έλεγχο της κατακόρυφης διάστασης της οδοντικής σύγκλησης



Εικόνα 4. Στη θέση συναρμογής των μηχανημάτων της συσκευής VDP, η κάτω γνάθος φέρεται σε θέση προοήθησης μέχρι 5-7 χιλιοστών και κατάσπασης 2-3 χιλιοστών στην πρόσθια περιοχή των οδοντικών τόξων [Από: Sander (2005), κατόνιν αδείας].

Figure 4. When the two appliances composing the VDP are in contact, the mandible is brought forward by 5-7 mm and opened by 2-3 mm at the anterior region [From: Sander (2005), after permission].

considered to be 7 mm in order to avoid stomatognathic dysfunction (Sander, 2005).

The inclined surface of the mandibular appliance is designed and constructed at an angle of 55°, 60° or 65° relative to the occlusal plane of the mandibular teeth for patients with horizontal, medium/neutral or vertical direction / growth of the face, respectively (Fig. 5). These variations aim at controlling the vertical dimension of the dental occlusion and the face (Sander, 2001a; 2001b). Appropriate activation of both jackscrews provides space in the dental arches for the proper alignment of teeth in their apical bases; furthermore, transverse dentoalveolar

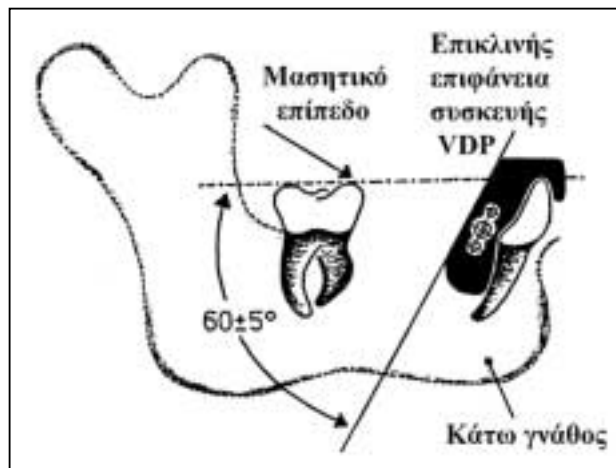
και του προσώπου (Sander, 2001a; 2001b).

Η κατάλληλη ενεργοποίηση των δύο εξηλικτρών κατά τη διάρκεια της λειτουργικής δράσης της συσκευής εξυπηρετεί την δημιουργία χώρου στα οδοντικά τόξα για την ομαλή διεύθυνση των δοντιών στις οστικές τους βάσεις και ακόμη, την αποκατάσταση των οδοντοφατνιακών σχέσεων μεταξύ της άνω και της κάτω γνάθου στο εγκάρσιο επίπεδο, ταυτόχρονα με τη λειτουργική προώθηση της κάτω γνάθου στο προσθιοπίσθιο επίπεδο. Ανάλογα με τα κλινικά χαρακτηριστικά της οδοντικής σύγκλησης και της διεύθυνσης αύξησης του προσώπου κάθε περίπτωσης ξεχωριστά, η εφαρμογή της συσκευής VDP μπορεί να συνδυάζεται με την ενσωμάτωση στο μηχανήμα της άνω γνάθου, σωληνίσκων για την εφαρμογή προστοματικού τόξου εξωστοματικών μηχανισμών υψηλής έλξης (Sander και Wichelhaus, 1993b; 1993c), με την εφαρμογή εξωστοματικών δυνάμεων χαμηλής έλξης στους πρώτους μόνιμους γομφίους της άνω γνάθου όπου έχουν τοποθετηθεί δακτύλιοι με παρειικούς σωληνίσκους εξωστοματικού μηχανισμού (Sander και Wichelhaus, 1993a; 1993d), κατάλληλα διαμορφωμένων συρμάτων ελατηρίων για την ανόρθωση (υπερώια στρέψη της μύλης) ή την χειλική απόκλιση των τομέων, ελατηρίων άπω μετακίνησης των γομφίων, μαγνητών κ.α. (Sander και Wichelhaus, 1994) (Πίνακας 1).

ΣΥΓΚΡΙΣΗ ΤΗΣ ΣΥΣΚΕΥΗΣ VDP ΜΕ ΆΛΛΑ ΛΕΙΤΟΥΡΓΙΚΑ ΟΡΘΟΔΟΝΤΙΚΑ-ΟΡΘΟΠΑΙΔΙΚΑ ΜΗΧΑΝΗΜΑΤΑ

Η εφαρμογή της συσκευής VDP, σε γενικές γραμμές, πλεονεκτεί των περισσότερων τύπων λειτουργικών ορθοδοντικών-ορθοπαιδικών συσκευών που έχουν περιγραφεί στη διεθνή βιβλιογραφία και τυγχάνουν ευρείας εφαρμογής στην κλινική πράξη (Sander, 1988c; Sander και Lassak, 1990) καθώς:

- Μπορεί να επιτύχει την ταυτόχρονη διόρθωση της παρατηρούμενης οδοντοσκελετικής δυσαρμονίας στο προσθιοπίσθιο και στο εγκάρσιο επίπεδο, μέσω της κατάλληλης ενεργοποίησης των ενσωματωμένων εξηλικτρών στα μηχανήματα της άνω και της κάτω γνάθου. Η δυνατότητα αυτή επιτρέπει την άμεση εφαρμογή της συσκευής χωρίς να προηγηθεί/ ακολουθήσει φάση διεύρυνσης των οδοντικών φραγμών (με κιντούς ή ακίντους ορθοδοντικούς μηχανισμούς), όπως συνήθως χρειάζεται στην περίπτωση όπου επιλέγεται η εφαρμογή πολλών άλλων τύπων λειτουργικών μηχανημάτων.



Εικόνα 5. Η επικλινή επιφάνεια του μηχανήματος της κάτω γνάθου σχεδιάζεται και κατασκευάζεται σε γωνία 55°, 60° ή 65° ως προς το μασητικό επίπεδο των δοντιών της κάτω γνάθου, ανάλογα με την διεύθυνση/ τύπο αύξησης του προσώπου [Από: Sander (2005), κατόπιν άδειας].

Figure 5. The inclined plane of the mandibular appliance is designed and constructed at an angle of 55°, 60° or 65° in relation to the occlusal plane of lower teeth depending on the direction / facial growth type [From: Sander (2005), after permission].

intermaxillary relationships are corrected while the mandible is protruded. Depending on the clinical characteristics of dental occlusion and the facial growth direction of individual cases, the VDP may be combined with high-pull headgear through headgear tubes incorporated in the maxillary appliance (Sander and Wichelhaus, 1993b; 1993c) or with low-pull extra-oral forces applied on maxillary molar bands (Sander and Wichelhaus, 1993a; 1993d); it may also include wire springs appropriately designed for uprighting (palatal crown movement) or labial tipping of incisors, springs for distal molar movement, magnets, etc. (Sander and Wichelhaus, 1994) (Table 1).

COMPARISON OF THE VDP WITH OTHER FUNCTIONAL ORTHODONTIC-ORTHOPEDIC APPLIANCES

The VDP appliance is overall superior to most types of functional orthodontic-orthopedic appliances described in international literature and widely used in clinical practice (Sander 1988c; Sander and Lassak, 1990), because the VDP:

Πίνακας 1. Κλινικός οδηγός εφαρμογής της συσκευής VDP σε ασθενείς με σκελετικές σχέσεις των γνάθων Τάξης II και σχέση πρώτων μονίμων γομφίων Τάξης II κατά Angle.

Table 1. Clinical guide for application of the VDP appliance in patients with skeletal Class II and Angle Class II molar relationship.

Facial growth pattern / Διεύθυνση αύξησης προσώπου	Inclined surface of mandibular appliance relative to occlusal plane / Κλίση επικλινούς επιφάνειας μηχανήματος κάτω γνάθου προς το μαστικό επίπεδο	Highly increased ANB values/Wits / Ιδιαίτερα αυξημένες τιμές ANB/ Wits	Not especially increased ANB [angle] / Wits [distance] (in all groups) / Όχι ιδιαίτερα αυξημένες τιμές ANB [γωνία] / Wits [απόσταση] (για όλες τις κατηγορίες)	Upper incisor to NA plane [angle]: (in all groups) / Σχέση άνω τομέα με επίπεδο NA [γωνία]: (για όλες τις κατηγορίες)
Horizontal / Οριζόντια	55°	Combination with low-pull extra-oral forces applied on maxillary first molar bands / Συνδυασμός με εφαρμογή εξωστοματικών δυνάμεων χαμηλής έλξης σε δακτυλίου μονίμων άνω πρώτων γομφίων	Without use of extra-oral forces / Χωρίς εφαρμογή εξω-στοματικών δυνάμεων	<14°: incorporation of springs for upper incisor proclination >14°<26°: incorporation of springs for maxillary incisor up righting and of posterior bite plane
Average / Ενδιάμεση	60°	Combination with low-pull extra-oral forces applied on maxillary first molar bands / Συνδυασμός με εφαρμογή εξωστοματικών δυνάμεων χαμηλής έλξης σε δακτυλίου μονίμων άνω πρώτων γομφίων		>26°: no springs or bite plane /
Vertical / Κατακόρυφη	65°	Combination with high-pull extra-oral forces applied on tubes incorporated in the maxillary appliance and posterior bite plane / Συνδυασμός με εφαρμογή εξωστοματικών δυνάμεων υψηλής έλξης σε σωληνίσκους ενσωματωμένους στο μηχανήμα της άνω γνάθου και μαστικής πλάκας δήξης των οπισθίων δοντιών		<14°: ενσωμάτωση ελατηρίων για την χειρική απόκλιση των άνω τομέων >14°<26° ενσωμάτωση ελατηρίων για την ανόρθωση (υπερώια συστροφή) των άνω τομέων και πλάκας δήξης προσθίων δοντιών
Expected mean annual difference of cephalometric values (in all groups) / Αναμενόμενη μέση ετήσια διαφορά τιμών κεφαλο-μετρικών μετρήσεων (σε όλες τις κατηγορίες)	ANB: -1,4° Wits: -2,3 mm	ANB: -2,2° Wits: -3,5 mm	ANB: -1,4° Wits: -2,3 mm	>26° χωρίς ελατήρια ή πλάκα δήξης

νημάτων. Η διαδοχική εφαρμογή διαφορετικών μηχανημάτων για την αντιμετώπιση, σε ξεχωριστό χρόνο, των προβλημάτων στο προσθιοπίσθιο και στο εγκάρσιο επίπεδο οπωσδήποτε διαρκεί περισσότερο (σε σχέση με την ταυτόχρονη αντιμετώπισή τους με την συσκευή VDP), ενώ παράλληλα καθιστά αμφίβολη την καλή συνεργασία του ασθενούς στη παρατεταμένη

– May achieve simultaneous correction of the dentoskeletal discrepancy in both the sagittal and transverse planes through appropriate activation of the jackscrews incorporated in the maxillary and mandibular appliances. This possibility allows for direct application of the appliance eliminating the need for dental arch expansion (with removable or

χρονική διάρκεια αυτή.

- Μπορεί να συνδυάζεται με την ενσωμάτωση στα δύο μηχανήματα της άνω και της κάτω γνάθου διαφόρων εξαρτημάτων που συνήθως χρησιμοποιούνται σε κινήτους ορθοδοντικούς μηχανισμούς και στοχεύουν σε επί μέρους διορθώσεις της θέσης των δοντιών όπως ελατήρια, συρμάτινα άγκιστρα, σωληνίσκοι εξωστοματικών μηχανισμών, μαγνήτες, κ.α. Σε πολλές περιπτώσεις όπου οι θέσεις και οι σχέσεις των προσθίων δοντιών μεταξύ τους δεν επιτρέπουν την άμεση εφαρμογή των περισσότερων λειτουργικών μηχανημάτων (όπως ο ενεργοποιητής), χρειάζεται να προηγηθεί μία φάση διόρθωσης αυτών των προβλημάτων. Ως φυσικό αποτέλεσμα, επιμηκύνεται η συνολική διάρκεια της θεραπείας και κυρίως καθυστερεί η εφαρμογή του λειτουργικού μηχανήματος. Η καθυστέρηση αυτή μπορεί να είναι ιδιαίτερα κρίσιμη για ασθενείς που βρίσκονται κοντά στην αιχμή της εφηβικής αύξησης (pubertal growth spurt), ώστε η εφαρμογή της ορθοπαιδικής συσκευής να είναι ουσιαστική/ αποτελεσματική. Η καθυστερημένη, σε σχέση με την αιχμή της εφηβικής αύξησης, εφαρμογή του λειτουργικού μηχανήματος είναι πιθανό να μην έχει καθαρά ορθοπαιδική δράση ενώ όχι σπάνια οδηγεί σε καταστάσεις όπως η διπλή δήξη ή δυσλειτουργία της κροταφογναθικής διάρθρωσης. Αντίθετα, η ενσωμάτωση κατάλληλα διαμορφωμένων εξαρτημάτων όπως ελατηρίων, συρμάτινων άγκιστρων κ.α., καθιστά δυνατή την άμεση εφαρμογή της συσκευής VDP καθώς επιτρέπει την ορθοπαιδική δράση της παράλληλα με την ορθοδοντική μετακίνηση μεμονωμένων ή ομάδας δοντιών.
- Με την ταυτόχρονη αντιμετώπιση πολλών διαφορετικών προβλημάτων, ως αποτέλεσμα της κλινικής εφαρμογής των πολλαπλών δυνατοτήτων της συσκευής VDP, επιτυγχάνεται σημαντικός περιορισμός της συνολικής διάρκειας της θεραπείας με ακίνητους ορθοδοντικούς μηχανισμούς
- Όπως συμβαίνει και με ορισμένα άλλα λειτουργικά μηχανήματα, στη συσκευή VDP μπορούν να ενσωματωθούν σωληνίσκοι για την εφαρμογή προστοματικού τόξου εξωστοματικού μηχανισμού υψηλής έλξης (Sander και Wichelhaus, 1993b; 1993c; Wichelhaus και Sander, 1995), σε περιπτώσεις όπου επιθυμείται τροποποίηση/ έλεγχος της διεύθυνσης της αύξησης της άνω γνάθου στο κατακόρυφο επίπεδο. Επιπλέον, όπου ενδείκνυται (Πίνακας 1), η συσκευή VDP μπορεί να

fixed orthodontic appliances) before or after the functional appliance phase as usually occurs with other types of functional appliances. Consecutive application of different appliances for treatment of sagittal and transverse discrepancies at different times is definitely more time consuming (compared to simultaneous correction with the VDP appliance), which undermines patient cooperation.

- May be combined with components usually used in removable orthodontic appliances that are incorporated in the maxillary and mandibular appliances and aim at specific corrections of tooth position; these include springs, wire clasps, headgear tubes, magnets, etc. In many cases where the positions and relationships of upper and lower anterior teeth do not allow for direct application of most functional appliances (such as the activator), a prior phase for correcting these problems may be necessary. Thus, treatment time is longer and the functional appliance phase is delayed. This delay may be critical for patients around the time period of the pubertal growth spurt, when the orthopedic appliance is most effective. Delayed application of the functional appliance may not have pure orthopedic effect, whereas it is not rare for it to result in dual bite or temporomandibular joint (TMJ) dysfunction. On the other hand, incorporation of appropriate accessories, such as springs, wire clasps, etc. allows for direct VDP application that achieves orthopedic action and orthodontic movement of individual teeth or groups of teeth simultaneously.
- May significantly shorten treatment time with fixed orthodontic appliances through simultaneous correction of various problems.
- May incorporate tubes for application of high-pull headgear (Sander and Wichelhaus, 1993b; 1993c; Wichelhaus and Sander, 1995) as is also the case with other functional appliances, when modification/control of vertical maxillary growth direction is desirable. Furthermore, where indicated (Table 1), the VDP may be combined with low-pull headgear with the labial arch fitting in the headgear tubes of first maxillary molar bands (Sander and Wichelhaus, 1993a; 1993d).
- The minimal friction that develops between the armguides and the inclined surface of the two appliances leads to faster and more effective action.
- Forward mandibular positioning with the appliance is

συνδυάζεται με την εφαρμογή εξωστοματικού μηχανισμού χαμηλής έλξης του οποίου το ενδοστοματικό σκέλος εφαρμόζει στους σωληνίσκους δακτυλίων που έχουν τοποθετηθεί στους πρώτους μόνιμους γομφίους της άνω γνάθου (Sander και Wichelhaus, 1993a; 1993d).

- Ο ελάχιστος βαθμός τριβής που παρατηρείται μεταξύ των βραχιόνων και της επικλινούς επιφάνειας των δύο μηχανημάτων που απαρτίζουν τη συσκευή VDP βοηθά στην ταχύτερη και αποτελεσματικότερη δράση της
- Η μετατόπιση της κάτω γνάθου στην θέση λειτουργίας της συσκευής επιτυγχάνεται χωρίς κλινικά σημαντικές ανεπιθύμητες παρενέργειες των ασκούμενων δυνάμεων στα δόντια καθώς ο σχεδιασμός της συσκευής επιτρέπει την ανεξάρτητη μεταξύ τους ναρθηκοποίηση των δύο οδοντικών τόξων. Με τον τρόπο αυτό ουσιαστικά εκμηδενίζεται ο κίνδυνος απορρόφησης των ριζών αλληλά και οποιασδήποτε ανεπιθύμητης μετακίνησης των δοντιών.
- Η εφαρμογή της συσκευής VDP παράλληλα με την προώθηση της κάτω γνάθου δρά ανασταλτικά στην προς τα εμπρός αύξηση του άνω γναθιαίου συμπλέγματος με παρόμοιο μηχανισμό με αυτόν της εφαρμογής εξωστοματικών δυνάμεων υψηλής έλξης. Αντίστοιχη επίδραση στο άνω γναθιαίο σύμπλεγμα αναφέρεται ως αποτέλεσμα της εφαρμογής μόνο του ακίνητου λειτουργικού μηχανήματος τύπου Herbst (Pancherz και συν., 1989; Pancherz και Anehus-Pancherz, 1993).
- Η παρουσία των σχετικά μακρών οδηγών βραχιόνων λειτουργεί ως υπενθύμιση για την επιθυμητή θέση της κάτω γνάθου κατά την εφαρμογή της συσκευής στη διάρκεια της ημέρας ενώ επιτρέπει την συνεχόμενη δράση της συσκευής ακόμα και όταν η τα δύο μηχανήματα δεν βρίσκονται σε πλήρη επαφή μεταξύ τους, όπως συνήθως συμβαίνει κατά τη διάρκεια του ύπνου, όπου συνήθως παρατηρείται κατάσπαση της κάτω γνάθου.
- Βάσει των κλινικών χαρακτηριστικών της, η συσκευή VDP είναι καλύτερα ανεκτή σε σχέση με άλλα λειτουργικά μηχανήματα από τους ασθενείς, των οποίων η καλή συνεργασία είναι απόλυτη προϋπόθεση για την επιτυχία της μεθόδου
- Μετά από εξάσκηση, καθίσταται δυνατή η σχεδόν απρόσκοπτη λειτουργία της ομιλίας του ασθενούς ενώ φορά τη συσκευή VDP στο στόμα Αντίθετα, με τον ενεργοποιητή είναι αδύνατη η λειτουργία της ομιλίας,

achieved without clinically significant side effects on teeth due to forces applied; appliance design allows independent "splinting" of each dental arch. Thus, the risk for root resorption and undesirable tooth movement is virtually eliminated.

- Besides mandibular positioning, the VDP appliance inhibits forward maxillary growth with a mechanism similar to that of high-pull extraoral forces. The only other functional appliance with a similar effect on the maxillary complex is the Herbst fixed functional appliance (Pancherz et al., 1989; Pancherz and Anehus-Pancherz, 1993).
- The presence of the rather long arm-guides serves as a reminder of the desirable mandibular position when the appliance is worn during the day, while allowing for continuous effect even when the two appliances are not in full contact during sleep, when the mandible is usually open.
- Compared to other functional appliances, the VDP is better tolerated by patients, whose compliance is a prerequisite for treatment success.
- Following training, the patient's speech is almost unimpeded. On the contrary, speaking is almost impossible with the activator, while oral breathing is also impeded. Thus, in cases with relative nasal obstruction it is almost impossible to use the activator (even with holes in the appliance acrylic); such problems are not encountered with the VDP appliance.

A research study (Sander and Wichelhaus, 1995a) investigated the clinical results of the VDP appliance during which,

- the VDP was applied in 95 patients (50 males and 45 females, aged 10-13 years) with an Angle Class II malocclusion and a Class II jaw relationship for a period of at least one year (mean application time 18 months) and,
- the control group included 53 patients (28 males and 25 females, aged 10-12 years) with similar clinical characteristics of the face and dental occlusion who received no treatment at all.

According to this study, statistically significant skeletal effects were observed for the VDP group as compared to the control group; these effects concerned the sagittal dimension and involved decrease of the SNA angle and increase of the SNB angle. The skeletal effect of the VDP

ενώ επιπλέον καθίσταται ιδιαίτερα δυσχερής και η λειτουργία της αναπνοής από το στόμα. Έτσι, σε περιπτώσεις όπου παρατηρείται κάποιου βαθμού απόφραξη της ρινικής αεροφόρου οδού καθίσταται σχεδόν αδύνατη η εφαρμογή του ενεργοποιητή (ακόμα και με την διαμόρφωση οπών στο ακρυλικό του μηχανήματος) ενώ δεν παρατηρείται αντίστοιχο πρόβλημα με τη συσκευή VDP.

Τα κλινικά αποτελέσματα από την εφαρμογή της συσκευής VDP έχουν μελετηθεί σε σχετική ερευνητική εργασία (Sander και Wichelhaus, 1995a), όπου

- η συσκευή VDP εφαρμόστηκε σε 95 ασθενείς (50 άρρενες και 45 θήλεις, ηλικίας 10-13 ετών) με ανωμαλία συγκλίσεως Τάξης II κατά Angle και σχέση των γνάθων Τάξης II για διάστημα τουλάχιστον ενός έτους (μέση διάρκεια εφαρμογής 18 μηνών) ενώ
- χρησιμοποιήθηκε ομάδα ελέγχου 53 ασθενών (28 άρρενες, 25 θήλεις, ηλικίας 10-12 ετών) με αντίστοιχα κλινικά χαρακτηριστικά του προσώπου και της συγκλίσεως των δοντιών όπου όμως δεν εφαρμόστηκε καμία θεραπεία.

Σύμφωνα με τα αποτελέσματα της μελέτης αυτής, ως αποτέλεσμα της εφαρμογής της συσκευής VDP παρατηρήθηκαν στατιστικά σημαντικές σκελετικές επιδράσεις, σε σχέση με την ομάδα ελέγχου, που αφορούσαν στο προσθιοπίσθιο επίπεδο και χαρακτηρίζονταν από μείωση της γωνίας SNA και αύξηση της γωνίας SNB. Η σκελετική επίδραση της εφαρμογής της συσκευής VDP στην άνω γνάθο θεωρήθηκε ως αντίστοιχη (Sander και Wichelhaus, 1995) εκείνης που παρατηρείται μετά από τη συνδυασμένη εφαρμογή λειτουργικών μηχανημάτων και εξωστοματικής έλξης (van Beek, 1982; Kigele, 1987; Dermaut και συν., 1992). Δεν παρατηρήθηκε σημαντικού βαθμού επίδραση της εφαρμογής της συσκευής VDP στους ασθενείς της ομάδας μελέτης, όσον αφορά στην κλίση του επιπέδου της άνω γνάθου ως προς την πρόσθια βάση του κρανίου, στην αναλογία προσθίου προς οπίσθιο ύψος του προσώπου, και στην χειλική απόκλιση των κάτω τομέων, ενώ παρατηρήθηκε αύξηση της υπερώιας απόκλισης των άνω τομέων (Sander και Wichelhaus, 1995).

Σε ερευνητική μελέτη (Sander και Lassak, 1999) όπου συγκρίθηκαν τα αποτελέσματα από την εφαρμογή της συσκευής VDP σε σχέση με την εφαρμογή άλλων λειτουργικών ορθοδοντικών μηχανημάτων όπως ο ενεργοποιητής, το Bionator και το Fränkel II παρατηρήθηκε:

appliance on the maxilla was considered similar (Sander and Wichelhaus, 1995) to that observed with the combination of functional appliances and extraoral forces (van Beek, 1982; Kigele, 1987; Dermaut et al, 1992). No significant effect of the VDP was observed in the study group concerning inclination of the maxillary plane relative to the anterior cranial base, ratio of anterior to posterior facial height and labial tipping of mandibular incisors; on the other hand, palatal tipping of maxillary incisors was increased (Sander and Wichelhaus, 1995).

In a research study (Sander and Lassak, 1999) comparing results from the VDP and other functional appliances, such as the Bionator and Fränkel II, the following were observed:

- Significantly greater skeletal effect with the VDP (in relation to patient groups using different functional appliances); the SNB angle increased and both the SNA and ANB angles decreased.
- Minimal effect of the VDP appliance on maxillary plane inclination (relative to the cranial base). On the contrary, this angle changed in both the activator (where it decreased) and Fränkel II (where it increased) groups.
- Minimal / clinically insignificant change (increase) of the labial inclination of the lower central incisor as a result of the VDP appliance. In contrast, significant increase of incisor inclination was observed in patient groups using different functional appliances.
- Significant increase of the palatal inclination of the upper central incisor with the VDP appliance, which was much smaller than that observed in the activator group and greater than that in the Fränkel group.

CLINICAL CASE PRESENTATION

A female patient was admitted for orthodontic treatment at the age of 9.5 years. The following were observed during the extraoral clinical examination (Fig. 6):

- Frontal view: medium facial type, normal to slightly reduced ratio of lower to total anterior facial height.
- Profile view: convex face with reduced nasolabial angle and strong labiomental fold.
- Smile: slightly asymmetrical, not spontaneous, no showing of gingiva or dark corridors at the corners of

- σημαντικά μεγαλύτερη σκελετική επίδραση της συσκευής VDP (σε σχέση με τις υπόλοιπες ομάδες ασθενών όπου εφαρμόστηκαν άλλα λειτουργικά μηχανήματα) τόσο ως προς την αύξηση της γωνίας SNB όσο και ως προς την μείωση της γωνίας SNA και της γωνίας ANB
- μηδενική επίδραση της εφαρμογής της συσκευής VDP στην κλίση του επιπέδου της άνω γνάθου (ως προς την πρόσθια βάση του κρανίου). Αντίθετα παρατηρήθηκε μεταβολή στη γωνία αυτή τόσο στην ομάδα εφαρμογής του ενεργοποιητή (όπου παρατηρήθηκε μείωση) και όσο και στην ομάδα εφαρμογής του Fränkel II (όπου παρατηρήθηκε αύξηση)
- ελάχιστη/ κλινικά ασήμαντη μεταβολή (αύξηση) της χειλικής αξονικής απόκλισης του κάτω κεντρικού τομέα, ως αποτέλεσμα της εφαρμογής της συσκευής VDP. Αντίθετα παρατηρήθηκε σημαντική αύξηση στις ομάδες ασθενών όπου εφαρμόστηκαν άλλα λειτουργικά μηχανήματα
- σημαντικού βαθμού αύξηση της υπερώιας απόκλισης του άνω κεντρικού τομέα ως αποτέλεσμα της εφαρμογής της συσκευής VDP, που ήταν σημαντικά μικρότερη από την αντίστοιχη της ομάδας του ενεργοποιητή και μεγαλύτερη από την αντίστοιχη της ομάδας του Fränkel II.

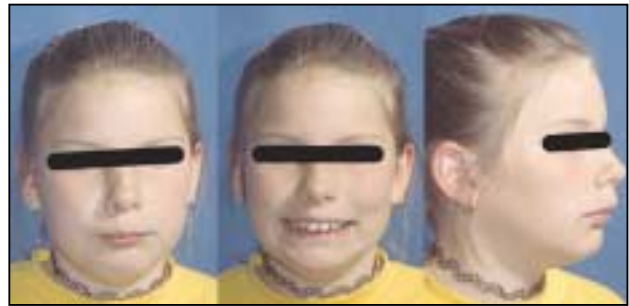ΠΑΡΟΥΣΙΑΣΗ ΚΛΙΝΙΚΗΣ ΠΕΡΙΠΤΩΣΗΣ

Η ασθενής προσήλθε για ορθοδοντική θεραπεία στην ηλικία των 9,5 ετών. Κατά την εξωστοματική κλινική εξέταση της ασθενούς παρατηρήθηκαν τα εξής (Εικ.6):

- Κατά μέτωπο: μέσος τύπος προσώπου, φυσιολογική προς ελαφρά ελαττωμένη αναλογία κάτω προσθίου ύψους του προσώπου (προς το συνολικό πρόσθιο ύψος του προσώπου)
- Εκ του πλάγιου: κυρτή κατατομή του προσώπου με μειωμένη ρινοχειλική γωνία και έντονα διαγραφόμενη γενειοχειλική αύλακα
- Χαμόγελο: ελαφρά ασύμμετρο, χωρίς αυθορμητισμό, χωρίς αποκάληψη ούλων και σκοτεινών περιοχών στις γωνίες του στόματος

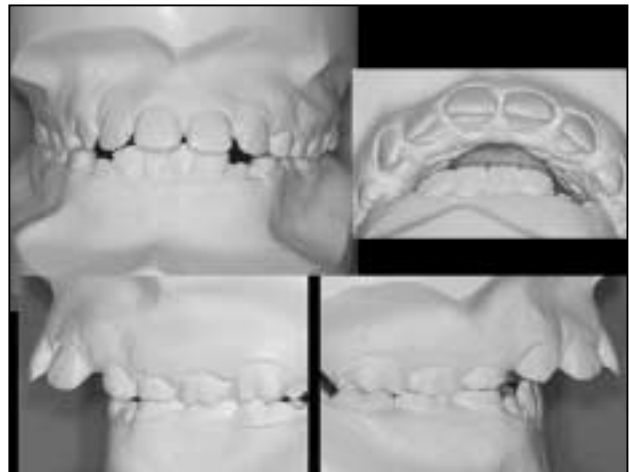Κατά την ενδοστοματική κλινική εξέταση και την αξιολόγηση των εκμαγείων μελέτης της ασθενούς (Εικ. 7) παρατηρήθηκαν τα εξής:

- Η ανάπτυξη της οδοντοφυΐας βρισκόταν στην αρχή της όψιμης φάσης του μικτού οδοντικού φραγμού



Εικόνα 6. Κατά μέτωπο, εκ του πλάγιου και εικόνα του προσώπου της ασθενούς όταν χαμογελά πριν από την έναρξη της ορθοδοντικής θεραπείας της, στην ηλικία των 9,5 ετών.

Figure 6. Frontal, profile and smiling views of the patient before orthodontic treatment start at the age of 9.5 years.



Εικόνα 7. Απεικονίζεται στα εκμαγεία μελέτης, η κατά μέτωπο και η εκ του πλάγιου σχέση των δοντιών της ασθενούς σε σύγκριση και η ιδιαίτερα αυξημένη οριζόντια πρόταξη των δοντιών της πριν από την έναρξη της ορθοδοντικής θεραπείας της, στην ηλικία των 9,5 ετών.

Figure 7. Frontal and lateral views of patient's study casts in occlusion; note the excessive overjet at treatment start (9.5 years of age).

the mouth.

Intraoral clinical examination and assessment of study casts (Fig. 7) revealed the following:

- dental stage: beginning of the late mixed dentition period
- excessive overjet (14 mm)
- spaces between permanent maxillary incisors
- Angle Class II, division 1 malocclusion.

During functional examination, the following were found:

Πίνακας 2. Μετρήσεις επί της πλάγιας κεφαλομετρικής ακτινογραφίας της ασθενούς πριν από την εφαρμογή και μετά την ολοκλήρωση της δράσης της συσκευής VDP.

Table 2. Cephalometric measurements of the patient before and after treatment with the VDP appliance.

Measurement / Μέτρηση	Normal value / Φυσιολογική τιμή	Before / Πριν	After / Μετά
SNA (°)	82,0±3,0°	81,9°	82,0°
SNB (°)	80,0±3,0°	75,4°	76,7°
ANB (°)	2,0±3,0°	6,5°	5,3°
Wits (mm)	0,5 mm	6,0 mm	0,3 mm
PP-MP (°)	23,5±3,0°	27,5°	24,5°
SN-MP (°)	32,0±5,0°	32,1°	31,4°
SN-PP (°)	8,5±3,0°	4,6°	6,9°
OCP-SN (°)	14,5°	10,7°	13,5°
SGo: NMe (%)	63%	65,7%	66,6%
ArGoMe (°)	130,0±7,0°	129,6°	129,6°
LI-GoMe (°)	90,0±3,0°	88,3°	101,1°
UI-PP (°)	102,0±2,0°	117,2°	95,7°
UI-LI (°)	131,0°	122,3°	131,8°
LI-NB (°)	25,0°	15,9°	29,2°
LI-NB (mm)	4,0 mm	1,8 mm	1,4 mm
UI-NA (°)	22,0°	35,3°	13,6°
UI-NA (mm)	4,0 mm	9,3 mm	5,0 mm
NSp: SpMe (%)	79%	83,1%	82,5%

- Ιδιαίτερα αυξημένη οριζόντια πρόταση των δοντιών (14 χιλιοστών)
- Διαστήματα μεταξύ των μονίμων άνω τομέων
- Ορθοδοντική ανωμαλία Τάξης II, κατηγορίας 1 κατά Angle

Κατά την λειτουργική κλινική εξέταση της ασθενούς καταγράφηκαν

- καθ' έξη δήξη του κάτω χείλους,
- κατάποση με παρεμβολή της γλώσσας μεταξύ των πρόσθιων μοιρών των οδοντικών τόξων ενώ
- δεν παρατηρήθηκαν προβλήματα στη φυσιολογία των ΚΓΔ.

Από την ανάλυση της πλάγιας κεφαλομετρικής ακτινογραφίας της ασθενούς παρατηρήθηκαν τα εξής (Εικ. 8 και 9, Πίνακας 2):

- οπισθογοναθισμός της κάτω γνάθου
- φυσιολογική διεύθυνση αύξησης του προσώπου

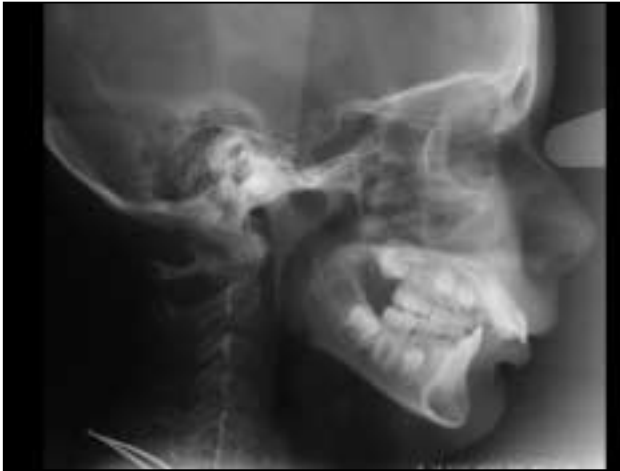- habitual lower lip biting
- swallowing with tongue thrust, whereas,
- no TMJ problems were detected.

Analysis of the lateral cephalometric radiograph showed (Figures 8 and 9, Table 2):

- mandibular retrognathism
- normal facial growth direction
- normal inclination of both jaws (in the vertical plane) in relation to the anterior cranial base and to each other
- reduced interincisal angle, due to increased flaring of maxillary central incisors.

Orthodontic treatment goals for this patient included:

- rehabilitation of jaw relationships in the sagittal plane, without interfering with the vertical and horizontal planes



Εικόνα 8. Απεικονίζεται η πλάγια κεφαλομετρική ακτινογραφία της ασθενούς πριν από την έναρξη της ορθοδοντικής θεραπείας της, στην ηλικία των 9,5 ετών.

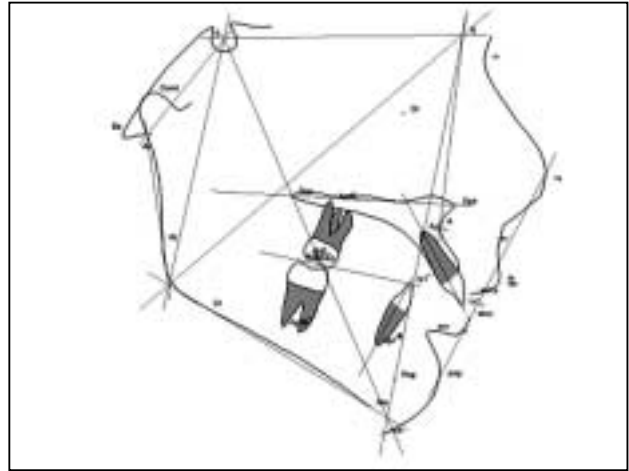
Figure 8. Patient's lateral cephalometric radiograph before treatment start (9.5 years of age).

- φυσιολογική απόκλιση των γνάθων (στο κατακόρυφο επίπεδο) ως προς την πρόσθια βάση του κρανίου και μεταξύ τους
- ελαττωμένη διατομική γωνία μεταξύ κεντρικών τομέων άνω και κάτω γνάθου, οφειλόμενη στην αυξημένη χειρική απόκλιση των άνω κεντρικών τομέων.

Οι στόχοι της ορθοδοντικής θεραπείας της ασθενούς περιελάμβαναν:

- την αποκατάσταση φυσιολογικών σχέσεων των γνάθων στο προσθιοπίσθιο επίπεδο, χωρίς να διαταραχθεί η σχέση τους στο εγκάρσιο και στο κατακόρυφο επίπεδο
- την αποκατάσταση Ins Τάξεως κατά Angle σχέσεων γομφίων και κυνοδόντων
- την αποκατάσταση φυσιολογικής συναρμογής των οδοντικών τόξων με αποκατάσταση της φυσιολογικής αξονικής απόκλισης των άνω τομέων και της οριζόντιας πρόταξης των δοντιών
- την βελτίωση της αισθητικής του προσώπου και του χαμόγελου.

Στα πλαίσια της ορθοδοντικής θεραπείας της ασθενούς εφαρμόστηκε η λειτουργική ορθοδοντική- ορθοπαιδική συσκευή VDP για χρονικό διάστημα περίπου 2 ετών. Καθώς η ιδιαίτερα αυξημένη πρόταξη των δοντιών ξεπερ-

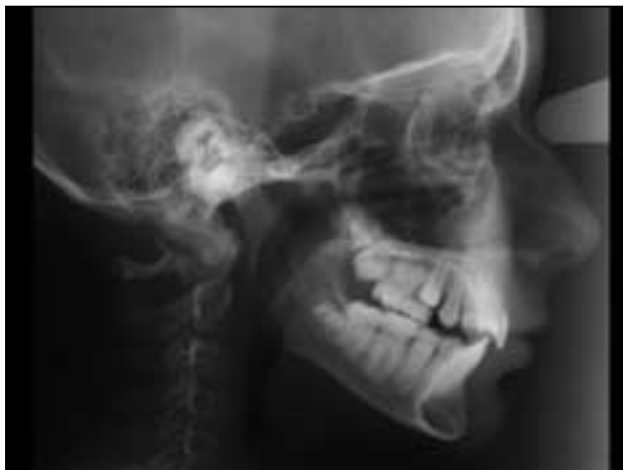

Εικόνα 9. Απεικονίζεται το ιχνογράφημα της πλάγιας κεφαλομετρικής ακτινογραφίας της ασθενούς πριν από την έναρξη της ορθοδοντικής θεραπείας της, στην ηλικία των 9,5 ετών.

Figure 9. Tracing of initial lateral cephalometric radiograph.

- restoration to Angle Class I relationship of molars and canines
- achievement of normal dental occlusion through correction of overjet and upper incisor inclination
- improvement of facial and smile esthetics.

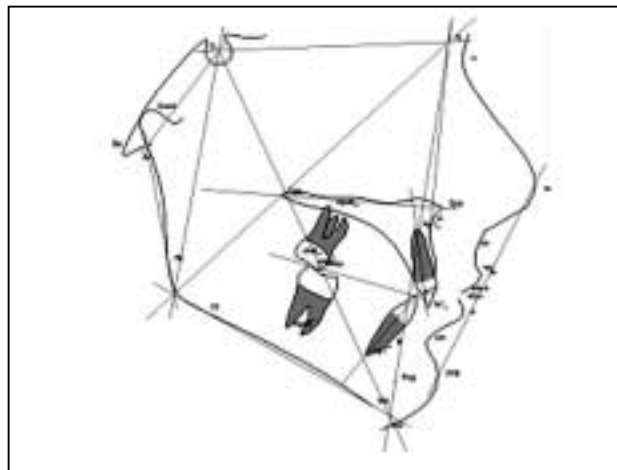
The VDP orthodontic-orthopedic appliance was used in this patient for a period of two years. Due to overjet exceeding 7 mm, two functional appliances were constructed for this patient, each applied for one year approximately. The first appliance brought the mandible forward by 7 mm and, after one year, the mandible was brought forward by another 7 mm using a second appliance until an edge-to-edge incisor relationship was achieved. The VDP was not combined with application of extra-oral forces or fixed orthodontic appliances. The anterior acrylic base of the maxillary appliance in the first VDP set included wire springs that, when activated, contributed to upper incisor uprighting (through palatal crown tipping) along with the orthopedic effect. During the entire time that the two VDP sets were used, appropriate activation of the jackscrews aimed at restoring transverse intermaxillary relationships along with the sagittal orthopedic effect. Appropriate modification of the acrylic base of both appliances resulted in normal alignment of erupting permanent teeth.



Εικόνα 10. Απεικονίζεται η πλάγια κεφαλομετρική ακτινογραφία της ασθενούς μετά από την ολοκλήρωση της εφαρμογής της συσκευής VDP, στην ηλικία των 11,5 ετών.

Figure 10. Patient's lateral cephalometric radiograph following completion of treatment with the VDP appliance at the age of 11.5 years.

νούσε το όριο ασφαλείας των 7 χιλιοστών, κατά την φάση της θεραπείας με λειτουργικά μηχανήματα, κατασκευάστηκαν συνολικά δύο συσκευές, κάθε μία εκ των οποίων εφαρμόστηκε για ένα περίπου χρόνο. Με την εφαρμογή της πρώτης συσκευής η κάτω γνάθος προωθείτο κατά 7 mm και μετά από ένα περίπου χρόνο, με την εφαρμογή της δεύτερης η κάτω γνάθος προωθείτο περαιτέρω 7 mm, μέχρι της επίτευξης κοπτικής προς κοπτικής σχέσης των τομέων. Οι συσκευές εφαρμόστηκαν χωρίς συνδυασμένη εφαρμογή εξωστοματικών δυνάμεων ή ακίνητων ορθοδοντικών μηχανισμών. Στην ακρυλική βάση της πρόσθιας μοίρας του μηχανήματος της άνω γνάθου της πρώτης συσκευής ενσωματώθηκαν κατάλληλα διαμορφωμένα συρμάτινα ελατήρια τα οποία στην ενεργοποιημένη τους θέση συνέβαλλαν στην σταδιακή ορθοδοντική ανόρθωση (με υπερώιας διεύθυνσης συστροφή της μύλης τους) των άνω τομέων παράλληλα με την ορθοπαιδική δράση της συσκευής. Κατά το χρονικό διάστημα της διαδοχικής εφαρμογής των δύο συσκευών η κατάλληλη (σε ρυθμό και συνολική έκταση) ενεργοποίηση των δύο εξηλεκτρών είχε ως σκοπό την αποκατάσταση των σχέσεων των οδοντικών τόξων στο εγκάρσιο επίπεδο παράλληλα με την ορθοπαιδική δράση της συσκευής στο προσθιοπίσθιο επίπεδο. Στο ίδιο διάστημα, η κατάλληλη τροποποίηση της ακρυλικής βάσης των δύο μηχανημάτων είχε ως αποτέλεσμα την ομαλή διεύθυνση στα οδοντικά τόξα των υπό



Εικόνα 11. Απεικονίζεται το ιχνογράφημα της πλάγιας κεφαλομετρικής ακτινογραφίας της ασθενούς μετά από την ολοκλήρωση της εφαρμογής της συσκευής VDP, στην ηλικία των 11,5 ετών.

Figure 11. Tracing of lateral cephalometric radiograph following completion of treatment with the VDP appliance at the age of 11.5 years.

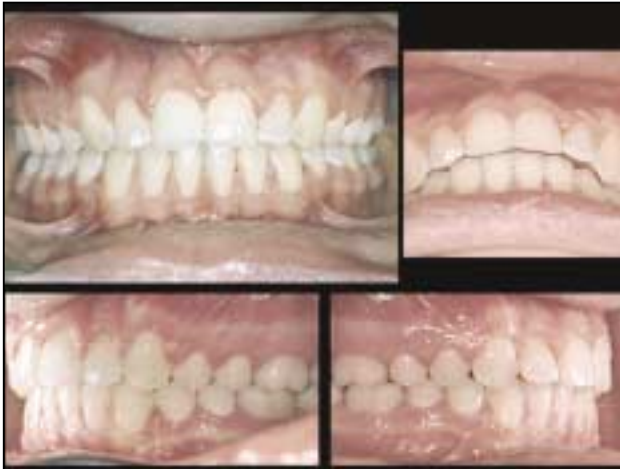Clinical results and dentoskeletal effects of the functional appliance were evaluated through analysis of a second lateral cephalometric radiograph (Figures 10 and 11, Table 2).

Comparison between the two cephalometric radiographs, before and after VDP application, showed that:

- the skeletal sagittal jaw relationship was improved, while the normal vertical relationships were not affected,
- the interincisal angle and dental overjet were restored, through correction of upper incisor inclination (incisor uprighting) and increase of lower incisor proclination,
- the nasolabial angle was improved, whereas the labiomental fold became less pronounced,
- Angle Class I molar relationship was achieved.

Following treatment completion with the VDP at the age of 11.5 years, the patient got full-mouth fixed appliances for approximately 2 years. Retention of orthodontic treatment outcome included a removable Hawley appliance in the maxilla and fixed retention of the six anterior lower teeth using a multistranded lingual wire.

The successful orthodontic treatment outcome is obvious in both the intraoral (Fig. 12) and extraoral clinical examination, while patient satisfaction is confirmed by her natural, spontaneous smile (Fig. 13).



Εικόνα 12. Απεικονίζεται η ενδοστοματική κατά μέτωπο και εκ του πλάγιου σχέση των δοντιών της ασθενούς σε σύγκληση μετά από την αφαίρεση των ακίνητων ορθοδοντικών μηχανισμών και την ολοκλήρωση της ορθοδοντικής της θεραπείας, στην ηλικία των 13,5 ετών.

Figure 12. Frontal and lateral intraoral views in occlusion following removal of fixed orthodontic appliances at the age of 13.5 years.



Εικόνα 13. Κατά μέτωπο, εκ του πλάγιου και εικόνα του προσώπου της ασθενούς όταν χαμογελά μετά από την ολοκλήρωση της ορθοδοντικής της θεραπείας, στην ηλικία των 13,5 ετών.

Figure 13. Frontal, profile and smiling views of patient following completion of orthodontic treatment at the age of 13.5 years.

ανατολή ευρισκόμενων μονίμων δοντιών.

Το κλινικό αποτέλεσμα και οι επιμέρους οδοντοσκελετικές επιδράσεις της εφαρμογής του λειτουργικού μηχανήματος αξιολογήθηκαν με την λήψη και ανάλυση νέας πλάγιας κεφαλομετρικής ακτινογραφίας (Εικ. 10 και 11, Πίνακας 2).

Από τη σύγκριση των δύο κεφαλομετρικών ακτινογραφιών, πριν από την έναρξη και μετά από την ολοκλήρωση της εφαρμογής της συσκευής VDP, προέκυψε ότι μετά από την ολοκλήρωση της εφαρμογής της συσκευής, ως αποτέλεσμα της λειτουργικής δράσης της:

CONCLUSIONS

- The VDP appliance is an especially useful and effective treatment alternative for the management of dentoskeletal Class II malocclusion.
- The appliance may be used without a prior phase of dental arch expansion (where indicated) or elimination of anterior crowding. These problems may be treated at the same time with appliance wear.
- Depending on individual clinical characteristics, the VDP appliance may be combined with various components incorporated in the appliances, such as headgear tubes for application of high- or low- pull extraoral forces, springs for incisor rotational correction, springs for distal molar movement, magnets, etc.
- The main advantage of the VDP compared to different orthodontic-orthopedic appliances is its continuous action during sleep, as the normal mandibular opening observed does not disarticulate the maxillary and mandibular VDP components.

References

- Aelbers CMF, Dermout LR. Orthopedics in orthodontics: Part I, Fiction or reality- a review of the literature. *Am J Orthod Dentofacial Orthop* 1996;110:513-9.
- Bass NM. Dentofacial orthopaedics in the correction of the skeletal Class II malocclusion. *Br J Orthod* 1982;9:3-31.
- Bjork A. The principle of the Andresen method of orthodontic treatment, a discussion based on cephalometric X-ray analysis of treated cases. *Am J Orthod* 1951;37:437-58.
- Balters W. Die Technik und Übung der allgemeinen und speziellen Bionator- Therapie. *Quintessenz* 1964;15:77-85.
- Chadwick SM, Aird JC, Tylor PJS, Beam DR. Functional regulator treatment of Class II division 1 malocclusions. *Eur J Orthod* 2001;23:495-505.
- Clark WJ. The twin block technique. *Funct Orthod* 1991;8:24-8.
- Clark WJ. The twin block technique. In: Graber TM, Rakosi T, Petrovic AG, eds. *Dentofacial Orthopedics with Functional Appliances*. St. Louis: Mosby Year Book, 1997:268-98.
- Dermout LR, van den Eynde F, de Pauw G. Skeletal and dento-alveolar changes as a result of headgear activator therapy related to different vertical growth patterns. *Eur J Orthod* 1992;14:140-6.
- Ghafari J, King GJ, Tulloch JFC. Early treatment of Class II division 1 malocclusion- comparison of alternative treatment modalities. *Clin Orthod Res* 1998;1:107-17.
- Graber TM. The Frankel function regulator. In: Graber TM, Rakosi T, Petrovic AG, eds. *Dentofacial Orthopedics with Functional Appliances*. St Louis: Mosby Year Book 1997:223-67.
- Harvold EP, Vargervik K. Morphogenetic response to Activator treatment. *Am J Orthod* 1971;60:478-90.

- Βελτιώθηκε η σκελετική σχέση των γνάθων στο προσθιοπίσθιο επίπεδο, χωρίς να επηρεασθούν οι (φυσιολογικές) σχέσεις τους στο κατακόρυφο επίπεδο,
- αποκαταστάθηκε η φυσιολογική τιμή της διατομικής γωνίας και η φυσιολογική τιμή της οριζόντιας πρόταξης των δοντιών μέσω της διόρθωσης της αξονικής απόκλισης των άνω τομέων (οι οποίοι ανορθώθηκαν) και της αύξησης της χειλικής απόκλισης των κάτω τομέων,
- βελτιώθηκε η ρινοχειλική γωνία ενώ η γενειοχειλική αύλακα διαγράφεται πλέον λιγότερο έντονα και
- αποκαταστάθηκε η σχέση των πρώτων μονίμων γομφίων σε Τάξη I κατά Angle

Μετά από την ολοκλήρωση της εφαρμογής της συσκευής VDP, στην ηλικία των 11,5 ετών, ακολούθησε η εφαρμογή των ακίνητων ορθοδοντικών μηχανισμών σε όλα τα μόνιμα δόντια της ασθενούς για διάστημα περίπου 2 ετών. Η συγκράτηση του αποτελέσματος της ορθοδοντικής θεραπείας περιελάμβανε την εφαρμογή κιντού μηχανήματος τύπου Hawley στην άνω γνάθου και ακίνητη συγκράτηση μεταξύ των προσθίων έξι δοντιών της κάτω γνάθου με τη συγκόλληση περιεληγμένου σύρματος στη γλωσσική επιφάνεια των δοντιών.

Το επιτυχές αποτέλεσμα της ορθοδοντικής θεραπείας της ασθενούς καθίσταται σαφές τόσο κατά την ενδοστοματική (Εικ. 12) όσο και την εξωστοματική κλινική εξέταση, ενώ η ικανοποίηση της ασθενούς επιβεβαιώνεται από τον αυθορμητισμό του χαμόγελού της (Εικ. 13).

ΣΥΜΠΕΡΑΣΜΑΤΑ

- Η συσκευή VDP αποτελεί μία ιδιαίτερα χρήσιμη και αποτελεσματική θεραπευτική επιλογή για την αντιμετώπιση των οδοντοσκελετικών ορθοδοντικών ανωμαλιών Τάξης II.
- Η εφαρμογή της συσκευής VDP είναι δυνατή χωρίς να προηγηθεί, όπου ενδείκνυται, φάση διεύρυνσης των οδοντικών φραγμών ή εξάλειψης του παρατηρούμενου συνωστισμού των προσθίων δοντιών. Τα ορθοδοντικά προβλήματα αυτά μπορούν να αντιμετωπισθούν ταυτόχρονα με την εφαρμογή της συσκευής.
- Ανάλογα με τα κλινικά χαρακτηριστικά κάθε περίπτωσης, η εφαρμογή της συσκευής VDP μπορεί να συνδυάζεται με την ενσωμάτωση μίας σειράς εξαρτημάτων στα δύο μηχανήματα, όπως σωληνίσκων για την εφαρμογή προστοματικού τόξου εξωστοματικών μηχανι-

- Jakobsson SO, Paulin G. The influence of activator treatment on skeletal growth in Class II/ 1 cases. A roentgenoccephalometric study. *Eur J Orthod* 1990;12:174-84.
- Jasper JJ, McNamara JA, Jr, Mollenhauser B. The modified Herbst appliance (Jasper Jumper). In: Graber TM, Rakosi T, Petrovic AG, eds, *Dentofacial Orthopedics with Functional Appliances*. St Louis: Mosby Year Book 1997:367-78.
- Kigele E. Cephalometric changes from activator-headgear treatment of class II division 1 malocclusion. *J Clin Orthod* 1987;21:466-9.
- Mauck C, Sieverding G, Trankmann J. Der sagittale und vertikale Einfluss von Aktivator und Vorschubdoppelplatte auf das Gesichtsschädelwachstum. *Kieferorthopädie* 1999;13:145-54.
- Moore RN. Principles of dentofacial orthopedics. *Semin Orthod* 1997;3:212-21.
- Nelson C, Harkness M, Herbison P. Mandibular changes during functional appliance treatment. *Am J Orthod Dentofac Orthop* 1993;104:153-61.
- Pancherz H. A cephalometric analysis of skeletal and dental changes contributing to Class II correction in Activator treatment. *Am J Orthod* 1984;85:125-34.
- Pancherz A, Malmgren O, Urban J, Ömblus J, Hansen K. Class II correction in Herbst and Bass therapy. *Eur J Orthod* 1989;11:17-30.
- Pancherz A, Anehus-Pancherz M. The headgear effect of the Herbst appliance: the cephalometric long-term study. *Am J Orthod Dentofac Orthop* 1993;103:510-20.
- Pancherz H. The modern Herbst appliance. In: Graber TM, Rakosi T, Petrovic AG, eds, *Dentofacial Orthopedics with Functional Appliances*. St Louis: Mosby Year Book 1997:336-66.
- Rakosi T. Principles of functional appliances. In: Graber TM, Rakosi T, Petrovic AG, eds, *Dentofacial Orthopedics with Functional Appliances*. St Louis: Mosby Year Book 1997a:85-106.
- Rakosi T. The activator. In: Graber TM, Rakosi T, Petrovic AG, eds, *Dentofacial Orthopedics with Functional Appliances*. St Louis: Mosby Year Book 1997b:161-213.
- Robertson NRE. An examination of treatment changes in children treated with the functional regulator of Fränkel. *Am J Orthod* 1983;83:299-310.
- Sander FG. Kann die Wirkungsweise funktionskieferorthopädischer Geräte gesteigert werden? *Zahnärztl Prax* 1985;12:479-81.
- Sander FG. Die Vorschubdoppelplatte- Ein hervorragender Behandlungsbehelf. *Dental-Labor* 1988a;6:750-8.
- Sander FG. Indikation für die Anwendung der Vorschubdoppelplatte. *Prakt Kieferorthop* 1988b;2:209-22.
- Sander FG. Neue Elemente für Vorschubdoppelplatten. *Quintessenz* 1988c;5:871-83.
- Sander FG. Der Tageffekt bei der Anwendung der Vorschubdoppelplatte- Vorläufiger Bericht *Prakt Kieferorthop* 1989a;3:25-32.
- Sander FG. Der Nachteffekt bei der Anwendung der Vorschubdoppelplatte. *Prakt Kieferorthop* 1989b;3:97-106.
- Sander FG. Bite Jumping Appliance (BJA). *J Orthod Pract* 1991;11:4-7.
- Sander FG. Functional processes when wearing the SII appliance during the day. *J Orofac Orthop* 2001a;62:264-74.
- Sander FG. Mouth opening and its influencing through the SII appliance during the night. *J Orofac Orthop* 2001b;62:133-45.
- Sander FG. Vorschubdoppelplatte. *Technik Kurs. Universität Ulm. Abt für Kieferorthopädie* 2005:1-18.

σμών χαμηλής ή υψηλής έλξης, κατάλληλα διαμορφωμένων ελατηρίων διόρθωσης της συστροφής των τομέων, ελατηρίων άπω μετακίνησης των γομφίων, μαγνητών κα.

- Το κύριο πλεονέκτημα της εφαρμογής της συσκευής VDP έναντι των διαφόρων εναλλακτικών τύπων ορθοδοντικών- ορθοπαιδικών λειτουργικών μηχανημάτων είναι η συνεχιζόμενη δράση της κατά τη διάρκεια της νυχτερινής κατάκλισης καθώς η φυσιολογική κατάσταση της κάτω γνάθου που παρατηρείται στον ύπνο δεν συνεπάγεται αποσυναρμογή των δύο μηχανημάτων των δύο γνάθων

Διεύθυνση για ανάτυπα:

Φίλιππος Ν. Συνοδινός
Εθνικής Αντιστάσεως 31
17237 Δάφνη

E-mail: fsynodin@otenet.gr

Sander FG, Lassak C. Die Beeinflussung des Wachstums mit der VDP im Vergleich zu anderen funktionskieferorthopädischen Geräten. Fortschr Kieferorthop 1990;51:155-64.

Sander FG, Wichelhaus A. Die Vorschubdoppelplatte-Modifikationen und deren Einsatzbereich. Teil 1: Kombination der Vorschubdoppelplatte mit einem Low-Pull-Headgear (II). Quintessenz 1993a;44:1469-79.

Sander FG, Wichelhaus A. Die Vorschubdoppelplatte-Modifikationen und deren Einsatzbereich. Teil 2: Kombination der Vorschubdoppelplatte mit einem High-Pull-Headgear (I). Quintessenz 1993b;44:1637-47.

Sander FG, Wichelhaus A. Die Vorschubdoppelplatte-Modifikationen und deren Einsatzbereich. Teil 2: Kombination der Vorschubdoppelplatte mit einem High-Pull-Headgear (II). Quintessenz 1993c;44:1799-811.

Sander FG, Wichelhaus A. Die Vorschubdoppelplatte-Modifikationen und deren Einsatzbereich. Teil 1: Kombination der Vorschubdoppelplatte mit einem Low-Pull-Headgear. Quintessenz 1993d;44:1295-1306.

Sander FG, Wichelhaus A. Können Magnete oder zusätzliche intermaxilläre Kräfte die Wirkungsweise von Vorschubdoppelplatten verbessern? Fortschr Kieferorthop 1994;55:279-289.

Sander FG, Wichelhaus A. Skelettale und dentale Veränderungen bei der Anwendung der Vorschubdoppelplatte. Ein kephalometrischer Vergleich zu einer unbehandelten Klasse-II-Gruppe. Fortschr Kieferorthop 1995;56:127-139.

Schadlbauer E. Langzeitergebnisse nach Aktivatorbehandlung. Inf Orthod Kieferorthop 1984;4:419-29.

Sergl HG. Bisslageverbesserung- eine Utopie? Fortschr Kieferorthop 1980;41:298-307.

Tulley WJ. The scope and limitations of treatment with the activator. Am J Orthod 1972;61:562- 77.

van Beek H. Overjet correction by a combined headgear and activator. Eur J Orthod 1982;4:3-31.

Wichelhaus A, Sander FG. Dentale und skelettale Effekte der Vorschubdoppelplatten-High-pull-Headgear-Kombination. Fortschr Kieferorthop 1995; 56: 202-215.

Reprint requests:

Filippos N. Synodinos
Ethnikis Antistaseos 31
GR-17237 Dafni
Greece

E-mail: fsynodin@otenet.gr